

formation médicale continue

RUBRIQUE PILOTÉE PAR JEAN-CLAUDE SABY ET MICHEL FESOLOWICZ

-

P19

Standards de qualité pour la pratique de l'écho-Doppler des artères rénales (version préliminaire)

GROUPE DE TRAVAIL ULTRASONS DE LA SFMV

Rédacteurs : Pascal Giordana, Olivier Pichot, Michel Dadon, Antoine Diard

standards de qualité pour la pratique de l'écho-doppler des artères rénales

(version préliminaire)

GROUPE DE TRAVAIL ULTRASONS DE LA SFMV

Rédacteurs : Pascal Giordana, Olivier Pichot, Michel Dadon, Antoine Diard

Les standards de qualité pour la pratique de l'écho-Doppler des artères rénales suivent les principes généraux des Standards de Qualité (SQ) pour la pratique de l'écho-Doppler de la Société Française de Médecine Vasculaire.

Ils répondent à deux exigences

- une exigence de savoir-faire technique (connaissance de l'outil, respect des méthodologies),
- une exigence de savoir-faire médical (adaptation du niveau de pratique à l'indication de l'examen et au but poursuivi, interprétation et analyse critique des résultats).

Ils ont pour objectif

- De décrire un niveau optimal d'examen et ses modulations en fonction des indications.
- D'homogénéiser les pratiques, les méthodologies, les langages, la quantification des sténoses, l'expression des résultats.
- De donner des repères de bonne pratique.
- De promouvoir une démarche qualité.

Appliquer le même protocole d'examen quelle que soit l'indication contrevient à la bonne gestion du temps et de l'information. Le niveau d'examen ne qualifie pas la compétence technique de l'examineur mais le niveau de complexité de l'examen à réaliser face à une problématique clinique. Comme on gère la stratégie diagnostique et thérapeutique à partir de trois niveaux de probabilité d'existence de la maladie (faible, intermédiaire, élevée), on peut distinguer la complexité des examens écho-Doppler (ED) en 3 niveaux en fonction du ou des objectifs à atteindre et de la symptomatologie clinique.

ABRÉVIATIONS

ED : écho-Doppler
AR : artère rénale
EDAR : Echo-Doppler des artères rénales
SAR : sténose artère rénale
VMS : vitesse maximale systolique
VTD : vitesse télé diastolique
RRA : rapport réno-aortique
RRR : rapport réno-rénal
IR : index de résistance
TMS : temps de montée systolique
DFM : dysplasies fibro-musculaire

1. OBJECTIFS DIAGNOSTIQUES ET NIVEAUX D'EXAMEN

EXAMEN DE NIVEAU 1

Il s'agit d'un examen ciblé limité à la réponse, le plus souvent binaire, à une question simple et directe. Le type en est le contrôle post-opératoire précoce systématique (perméabilité post-angioplastie), la mesure de l'index de résistance (IR), en particulier pour le suivi d'un transplant rénal...

EXAMEN DE NIVEAU 2

(examen standard de référence)

Il correspond à l'examen standard de référence ; c'est l'examen vasculaire complet. Il s'adresse à tous les patients présentant une forte suspicion de lésion des artères rénales. Il analyse :

- sur le plan hémodynamique : les flux de l'aorte abdominale, de l'ostium, du tronc et des branches de division des AR et des parenchymes
- sur le plan anatomique, l'aorte, les artères rénales et le parenchyme rénal

Il se doit de conclure sur l'existence ou non d'une sténose d'une ou des artères rénales et de préciser son retentissement hémodynamique d'aval.

EXAMEN DE NIVEAU 3

Il s'agit d'un examen permettant de se passer de toute autre technique d'imagerie de même intérêt afin de poser une indication thérapeutique et d'en préciser les modalités.

Son objectif est un bilan lésionnel et hémodynamique exhaustif. Il peut faire appel à l'utilisation de produits de contraste ultrasonores. Il s'adresse prioritairement aux patients symptomatiques chez lesquels une revascularisation est envisagée. Il concerne aussi les patients qui ont bénéficié au préalable d'un examen radiologique (angioscanner et/ou angio-IRM) non contributif, laissant par exemple un doute sur l'existence d'une sténose, ou plus fréquemment ne permettant pas de quantifier précisément une sténose et son retentissement hémodynamique (qui est fonction des résistances artériolo-capillaires d'aval).

2. INDICATIONS DE L'ECHO-DOPPLER DES ARTÈRES RENALES (EDAR)

L'écho-Doppler peut être utilisé comme examen de première intention dans les situations qui justifient la recherche de sténose de l'artère rénale listées par l'ANAES en 2004 (1) :

- Age de début d'hypertension artérielle à moins de 30 ans ou à plus de 50 ans chez un homme ou à plus de 60 ans chez une femme ;
- Début brutal d'une hypertension artérielle ;
- Aggravation d'une hypertension artérielle précédemment bien contrôlée ;
- Hypertension artérielle réfractaire à un traitement bien suivi comportant 3 antihypertenseurs ;
- Hypertension artérielle accélérée ou maligne ;
- Rétinopathie hypertensive stade III ou IV ;
- Présence d'un souffle systolo-diastolique abdominal (ou lombaire) ;
- Oedème pulmonaire récurrent (« flash ») ;
- Association à d'autres localisations athéromateuses ;
- Insuffisance rénale aiguë et absence de baisse de la pression artérielle sous antihypertenseur a fortiori sous IEC ou antagonistes des récepteurs de l'angiotensine II ;
- Syndrome néphrotique du sujet âgé ;
- HTA avec hypokaliémie et hyper-uricémie.

Les guidelines de l'AHA/ACC 2006 (2) proposent de rechercher aussi une sténose de l'artère rénale dans les situations suivantes :

- Rein atrophique inexplicé ou différence de taille de plus de 1.5 cm entre les deux reins
- Insuffisance rénale inexplicée
- apparition ou aggravation d'une insuffisance rénale après administration IEC ou antagonistes des récepteurs de l'angiotensine II ;
- Coronaropathie multi-tronculaire
- Insuffisance cardiaque congestive inexplicée ou angor réfractaire.
- La progression de toute insuffisance rénale sans contexte néphrologique évident.

L'écho-Doppler trouve aussi son utilité dans d'autres situations telles que :

- La surveillance d'une sténose connue de l'artère rénale, la suspicion de fistule artério-veineuse ou d'anévrisme ou de thrombose veineuse, la dysfonction d'un transplant rénal (3)
- Le contrôle après traitement d'une sténose par angioplastie ou pontage, le bilan des artériopathies non athéromateuses à localisation rénales (4)
- En cas de rein de choc
- Devant un syndrome néphrotique du sujet âgé

3. TECHNIQUE ET METHODOLOGIE DE L'EDAR

3.1 EXAMEN STANDARD DE REFERENCE (NIVEAU 2)

3.1.1 CONDITIONS D'EXAMEN

L'examen est réalisé, si possible, chez un patient à jeun depuis au moins 6 heures.

Le patient est examiné en décubitus dorsal, puis en décubitus latéral droit ou gauche suivant l'artère et la loge rénale explorée (voies latérales droite et gauche, antérieure ou postérieure). Le patient peut aussi être installé assis sur le bord de la table d'examen, penché en avant, dos à l'examineur pour une exploration par voie postérieure.

3.1.2 RÉGLAGE ÉCHO-DOPPLER

Il est nécessaire de vérifier que les réglages du matériel ED utilisé sont appropriés à l'examen des AR et aux spécificités du patient (cf. annexe 6.3.1.2).

3.1.3 TECHNIQUE ET MÉTHODOLOGIE DE L'EXAMEN ÉCHO-DOPPLER STANDARD

- Repérage des artères rénales : On repère par voie antérieure chez un patient en décubitus dorsal, en échographie mode B, l'ostium et les premiers centimètres des artères rénales par rapport aux structures anatomiques de voisinage : artère mésentérique supérieure et veine rénale gauche. L'écho-Doppler couleur peut faciliter ce repérage, en particulier en cas de variation anatomique (duplication, ectopie).
- Analyse échographique mode B des artères rénales:
 - Mise en évidence directe de lésions athéromateuses au niveau ostial ou juxta-ostial
 - Visualisation de lésions pariétales de dysplasie fibromusculaire ou d'anévrismes, dans des conditions favorables d'examen
 - mesure le calibre de chacune des artères rénales (un calibre ? 3,5 mm devant faire rechercher des artères multiples).
- Analyse écho-Doppler couleur et pulsé des pédicules artériels : Il est impératif de visualiser, en écho-Doppler couleur, tous les pédicules rénaux, sur l'intégralité de leur trajet de l'ostium jusqu'au hile. L'utilisation d'une PRF adaptée permet le repérage direct en écho-Doppler couleur des zones d'accélération et/ou de turbulence. La vitesse maximale systolique (VMS) et la vitesse télé diastolique (VTD) sont enregistrées au niveau de l'ostium et du tronc des artères rénales, et au niveau de toute zone d'accélération et/ou de turbulence préalablement repérée en écho-Doppler couleur qui justifie un enregistrement spécifique en mode pulsé voire continu (quand il y a limitation en PRF au doppler pulsé en raison de la conjonction d'une profondeur

d'examen importante et de vitesses élevées). Elle est comparée à la VMS mesurée au niveau de l'aorte inter-rénale pour calculer le rapport réno-aortique (RRA) : VMS_{AR}/VMS_{Ao} . La VMS peut aussi être comparée à la VMS au niveau de l'artère rénale en aval de la sténose (5) : $VMS_{sténose}/VMS_{AR}$ distale.

- Analyse écho-Doppler du parenchyme rénal : L'analyse du rein comprend la caractérisation en Doppler du flux des artères segmentaires et artères inter-lobaires, avec analyse du profil spectral, mesure du TMS et calcul des IR. Cette analyse est complétée par la mensuration du rein dans les trois dimensions: sur une coupe longitudinale et sur une coupe transversale passant par le hile. Les valeurs mesurées doivent être comparées avec celles du rein controlatéral et, le cas échéant, avec des mesures antérieures. Une évaluation de la différenciation cortico-médullaire et une mesure de l'épaisseur parenchymateuse est souhaitable. Un défaut de vascularisation segmentaire aux Doppler couleur et énergie, avec atrophie corticale, pourra traduire un infarctus rénal. Toute pathologie parenchymateuse rénale associée dépistée à cette occasion sera notifiée.
- Analyse de l'Aorte :
 - Mesure de la VMS au niveau de l'aorte inter rénale pour le calcul du rapport réno-aortique (RRA).
 - Analyse du calibre de l'aorte (une occlusion de l'aorte distale ou une aorte > 26 mm de diamètre perturbant ce rapport).
 - Toute anomalie morphologique ou hémodynamique dépistée au niveau de l'aorte abdominale ou d'une artère collatérale (tronc cœliaque, mésentériques supérieure ou inférieure) sera notifiée.

3.1.4 DIAGNOSTIC DE STÉNOSE

Le diagnostic de sténose s'appuie sur la combinaison de signes directs et indirects :

- Les signes directs sont enregistrés au niveau de la sténose même. Les critères directs de sténose sont l'augmentation de la VMS, de la VTD, du RRA et du RRR.
- Les signes indirects sont le reflet du retentissement de la sténose en aval. Ils combinent des signes hémodynamiques : disparition du « notch » (encoche pré-systolique), augmentation du TMS, diminution de l'IR, turbulences post-sténotiques et morphologiques: diminution de la taille d'un rein par rapport au rein controlatéral ou en référence d'un examen antérieur.

3.2 EXAMEN DE NIVEAU 1

Cet examen suit scrupuleusement la méthodologie décrite pour le niveau 2. En revanche cet examen, qui vise à répondre à une question précise, est ciblé sur le simple recueil de l'information attendue : présence d'un flux bien modulé au niveau de l'artère rénale distale (perméabilité conservée post-ATL), calcul de l'IR au niveau des branches inter-lobaires (évaluation pré-thérapeutique ou surveillance d'un transplant rénal).

3.3 EXAMEN DE NIVEAU 3

L'examen de niveau 3 vise, au-delà du diagnostic et de la quantification précise de la sténose (examen de niveau 2), à apporter tous les éléments nécessaires à la décision et la mise en œuvre d'un traitement chirurgical ou endovasculaire. Il conviendra de préciser :

- La localisation précise de la ou des sténose(s) : ostiale, juxta ostiale ou tronculaire
- Le calibre et la morphologie de l'artère rénale concernée, en particulier l'existence éventuelle d'une division précoce.
- L'étendue de la lésion
- Le type de la sténose (dysplasie, athérome, dissection)
- Toute information utile pour la navigation endovasculaire (perméabilité des axes artériels ilio-fémoraux et le cas échéant axillo-sous-claviers, état des parois aortiques, angulation des ostia rénaux, etc...)

L'utilisation de produit de contraste ultrasonore peut être utile pour atteindre ces objectifs.

4. COMPTE RENDU D'EXAMEN (6)

Le compte rendu d'examen doit renseigner les éléments suivants :

4.1 RENSEIGNEMENTS ADMINISTRATIFS

- Nom, prénom, date de naissance du patient
- Nom du médecin prescripteur et du ou des médecins référents
- Nom du médecin ayant réalisé l'examen
- Marque, modèle, date de mise en service du matériel écho-doppler
- Date de l'examen

4.2 RENSEIGNEMENTS MÉDICAUX

- Antécédents médicaux et chirurgicaux importants
- Traitement en cours.
- Histoire actuelle de la maladie et séméiologie présente.
- Examens déjà réalisés
- Indications et objectifs de l'examen ED

4.3 DESCRIPTION DE L'EXAMEN ECHO-DOPPLER ET DE SES LIMITES ÉVENTUELLES

- Type d'examen réalisé : niveau 1, 2 ou 3
- Description des données hémodynamiques et anatomiques recueillies au niveau des pédicules rénaux artériels et veineux et des parenchymes rénaux
- Toute pathologie de l'aorte ou des artères viscérales dépistée au cours de l'examen sera signalée

- Description des conditions techniques de la réalisation de l'examen et notification, le cas échéant : Des facteurs limitant la fiabilité et l'exhaustivité de l'examen, des vaisseaux ou segments non explorés et des limites et causes d'erreurs possibles de l'examen.

4.4 SYNTHÈSE DIAGNOSTIQUE

- Interprétation des données de l'examen écho-Doppler
- Comparaison le cas échéant avec les résultats d'examens ED ou radiologiques précédemment pratiqués
- Implication clinique des résultats de l'examen ED réalisé.

4.5 ICONOGRAPHIE

L'iconographie sur laquelle s'appuie le diagnostic doit être fournie parallèlement au compte rendu de l'examen avec le triple objectif de valider les résultats de l'examen et d'en permettre, l'évaluation et la relecture.

Elle doit comporter un minimum de 9 images :

- Image triplex de l'ostium (ou le cas échéant du tronc en cas de sténose tronculaire) de chacun des pédicules artériels rénaux comportant les mesures des VSM et VTD (**photo 1**)
- Image triplex du hile des 2 reins comportant la mesure du TMS (**photo 2**)
- Image triplex du parenchyme des 2 reins comportant la mesure de l'IR et du TMS (**photo 3**)
- Image duplex de l'aorte en coupe longitudinale comportant la mesure de la VMS (**photo 4**)
- Image en mode B des reins droit et gauche avec la mesure de leurs petit et grand axes et la mesure de l'épaisseur parenchymateuse (**photo 5**)

On pourra compléter cette imagerie standard par :

- L'image en échographie mode B, et/ou Doppler couleur ou énergie de l'ostium et du tronc de chacun des pédicules artériels rénaux
- Le cas échéant, par une imagerie spécifique permettant de caractériser toute variation anatomique, toute pathologie artérielle ou veineuse, ou parenchymateuse rénale mise en évidence.

5. ASSURANCE QUALITÉ

5.1 FORMATION ET PRATIQUE

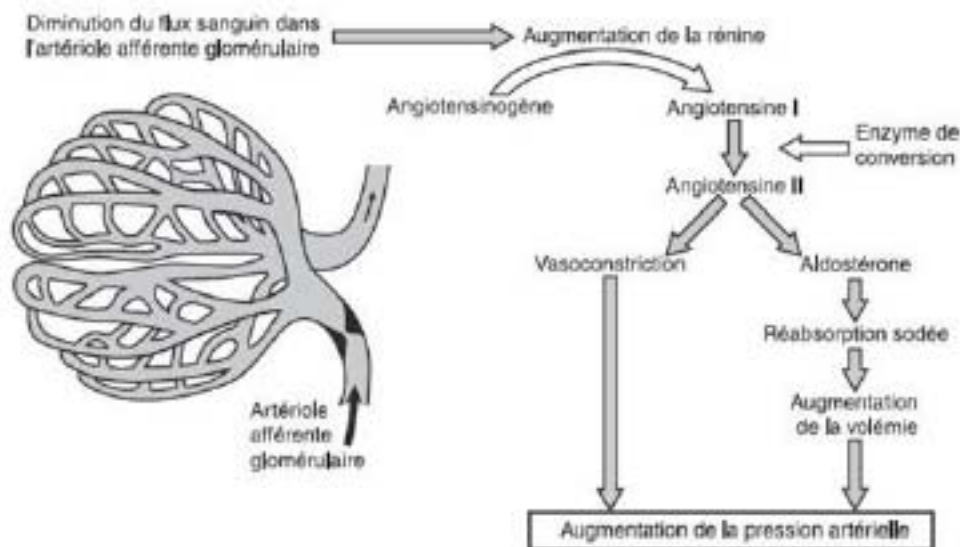
Une formation initiale et une pratique régulière des techniques ultrasonores appliquées à l'exploration des artères rénales sont requises.

Une formation complémentaire en échographie rénale est souhaitable.

6. ANNEXES

6.1 ANNEXE 1

6.1.1 PHYSIO-PATHOLOGIE DES STÉNOSES DE L'ARTÈRE RÉNALE:



D'après EMC, Hypertension associée aux sténoses de l'artère rénale et aux atteintes rénales parenchymateuses.

D'après EMC, Hypertension associée aux sténoses de l'artère rénale et aux atteintes rénales parenchymateuses.

Depuis les travaux expérimentaux de Goldblatt, on distingue l'Hypertension Rénine Dépendante, provoquée par un clip sur une des artères rénales, et l'Hypertension Volodépendante provoquée par la mise d'un clip sur un rein fonctionnel unique ou sur chacune des artères rénales.

Dans la première, la diminution de pression en aval d'une sténose unilatérale stimule au niveau de l'artériole afférente du glomérule la sécrétion de Rénine. Cette enzyme agit sur la transformation de l'angiotensinogène d'origine hépatique, en angiotensine I qui sous l'action de l'enzyme de conversion se transforme en angiotensine II. Cette dernière est douée de puissantes propriétés vasoconstrictrices généralisées. Elle a aussi une action sur la réabsorption tubulaire du sodium qui devrait augmenter la volémie mais dans cette situation si le rein contro-latéral est sain, l'augmentation de pression artérielle sous l'effet de la rénine, augmente sa filtration glomérulaire et la natriurèse, induisant au final une hypovolémie. Mais en raison de l'hyperpression et du taux élevé d'angiotensine II circulant, la filtration glomérulaire va progressivement s'altérer par le développement d'une sclérose glomérulaire, avec protéinurie.

Dans la deuxième, l'hyperdiurèse controlatérale étant impossible, pour compenser les effets sur la réabsorption sodée de l'angiotensine II, il existe rapidement une augmentation de la volémie qui freine la sécrétion de la rénine.

Les conséquences d'une sténose sur une artère rénale sont donc l'augmentation de la pression artérielle systémique et le développement d'une néphropathie ischémique en aval de la sténose mais aussi controlatérale sous l'effet du stress oxydatif, de la production de facteurs fibrosants et l'activation du système rénine angiotensine (7).

CAS PARTICULIER DU REIN DE CHOC

Le débit cardiaque est estimé à 5 L/min, le rein reçoit 20% de ce débit.

Lors d'un choc, l'hypovolémie entraîne au niveau rénal une défaillance rapide de la fonction rénale, (insuffisance rénale aiguë fonctionnelle, du fait de l'impossibilité des reins d'assurer l'homéostasie hydroélectrique et l'élimination des déchets organiques.

Débit rénal et filtration glomérulaire

Cette évolution est d'autant plus marquée que la fonction rénale antérieure est précaire. La décompensation

survient dans certaines circonstances cliniques :

- Choc cardiogénique
- Choc infectieux
- Hémorragie massive
- Traitement ayant une action sur le flux sanguin rénal (association AINS et IEC)

L'hypovolémie provoque une hypotension artérielle qui déclenche la mise en route du système nerveux orthosympathique-rénine-angiotensine-aldostérone, la sécrétion de vasopressine et d'autres vasopresseurs (endothéline...). Ce mécanisme réactionnel a pour but de maintenir la pression artérielle à un niveau suffisant, de préserver le débit cardiaque et la circulation rénale. Le mécanisme d'autorégulation devient défaillant lorsque la pression artérielle systolique est inférieure à 65-70 mm Hg.

Lorsque la pression artérielle diminue, il se produit :

- Vasodilatation graduelle intra rénale pré-glomérulaire
- Vasoconstriction de l'artéiole post-glomérulaire (zone d'autorégulation normale basse) sous l'effet de l'angiotensine II
- Mécanisme de rétrocontrôle glomérulaire avec réabsorption accrue de sodium et une diminution de la filtration glomérulaire
- Une aggravation de l'hypoxie chronique existant à l'état physiologique au niveau de la partie externe de la médullaire (tubule contourné distal et branche ascendante de l'anse de Henlé)

Il en résulte une augmentation des résistances vasculaires intra-rénales et une diminution du coefficient d'ultrafiltration. Cette situation est réversible lorsque la prise en charge est immédiate en maintenant une pression artérielle suffisante, un débit rénal satisfaisant et en traitant la cause de cette situation d'hypovolémie. Elle devient définitive en cas de prise en charge tardive du fait de l'obstruction des tubules rénaux par des cylindres de cellules tubulaires nécrosées (8,9).

6.1.2 ETIOLOGIES DES STÉNOSES DES ARTÈRES RÉNALES

- Athérosclérose : principale étiologie des sténoses des artères rénales après 55 ans chez l'homme et 65 ans chez la femme (90% des SAR). Les sténoses sont essentiellement ostiales ou juxta-ostiales, bilatérales dans 25% des cas.
- Dysplasies fibro-musculaires : affections rares du sujet jeune, idiopathiques, segmentaires, non athérosclérotiques et non inflammatoires de la musculature des parois artérielles. Elles touchent le plus souvent le tronc et/ou les branches de division de l'artère rénale. La prévalence de la DFM rénale symptomatique est d'environ 1/250. La classification histologique distingue trois sous-types de dysplasie fibromusculaire :

- intimale (prolifération du tissu conjonctif sous-endothélial avec une limitante élastique interne conservée)
- médiale (raréfaction des cellules musculaires lisses qui sont remplacées par une fibrose)
- périmédiale (ou sous-adventitielle: excès de tissu élastique dans la zone externe de la média.),

Les deux dernières formes pouvant être associées chez un même patient. La DFM intimale est plus souvent observée chez l'enfant et l'adulte jeune et la DFM médiale chez la femme jeune. Elles peuvent se compliquer d'une dissection ou d'une fistule artério-veineuse.

- Autres étiologies rares : maladie de Takayasu, panartérite noueuse (PAN), fibrose rétropéritonéale...

6.1.3 ANÉVRYSMES DES ARTÈRES RÉNALES

L'anévrisme de l'artère rénale correspond à une augmentation du calibre de l'artère avec perte du parallélisme des bords. Il est le plus souvent sacciforme et peut coexister avec une dysplasie fibromusculaire artérielle. Il peut être aussi athéromateux, infectieux, ou secondaire à une artérite inflammatoire (Takayasu, PAN...). La paroi peut se calcifier et rendre l'anévrisme plus facile à identifier en échographie.

On distinguera les faux anévrismes qui peuvent être secondaires aux manœuvres endoluminales.

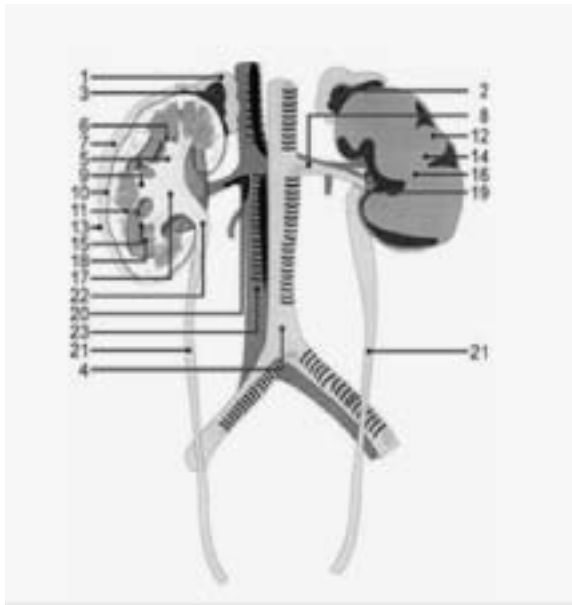
6.1.4 FISTULES ARTÉRIO-VEINEUSES

Les fistules artério-veineuses rénales sont souvent secondaires à des gestes traumatiques telle que la ponction biopsie rénale. Cliniquement elles peuvent être associées à des douleurs et une hématurie, ou rester asymptomatiques. A l'écho-doppler, les signes en sont la baisse de l'IR au niveau du pédicule afférent, l'artérialisation (flux pulsé) de la veine efférente, l'aliasing et les turbulences au doppler couleur (qui orientent souvent le diagnostic), et des vitesses très élevées au niveau de la communication artério-veineuse au doppler pulsé.

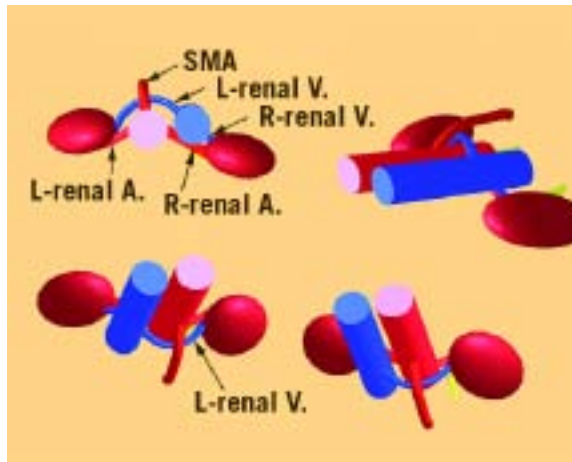
6.2 ANNEXE 2 : BASES ECHO-ANATOMIQUES

6.2.1 ARTÈRES ET VEINES RÉNALES

Les artères rénales sont des branches collatérales de l'aorte abdominale qui naissent environ 1 centimètre en aval de l'artère mésentérique supérieure. L'artère rénale droite naît sur la face antéro-latérale droite de l'aorte (à 10 heures sur une coupe transverse), puis se dirige en dehors et en arrière. L'artère rénale gauche naît sur la face postéro-latérale gauche de l'aorte (à 4 heures sur une coupe transverse), puis se dirige en dehors et en arrière.



Légendes : 1-cortex surrénal ; 2-glande surrénale ; 3-médullaire surrénale ; 4-aorte ; 5-calice rénal majeur ; 6-calice rénal mineur ; 7-graisse périrénale ; 8-artère rénale ; 9-calice rénal ; 10-capsule rénale ; 11-colonne rénale ; 12-cortex rénal ; 13- fascia rénal ; 14-médullaire rénale ; 15-papille rénale ; 16-parenchyme rénal ; 16-parenchyme rénal ; 17-pelvis rénal ; 18-pyramide rénale ; 19sinus rénal ; 20-veine rénale ; 21-uretère ; 22-jonction urétéro-pelvienne ; 21-veine cave inférieure



L'artère rénale droite passe habituellement en arrière de la veine cave inférieure. Elle passe en avant dans moins de 1% des cas.

La veine rénale gauche passe en avant de l'aorte entre l'artère mésentérique supérieure et l'aorte. Elle peut également être rétro-aortique, voire circum-aortique (avec alors deux branches, de part et d'autre de l'aorte).

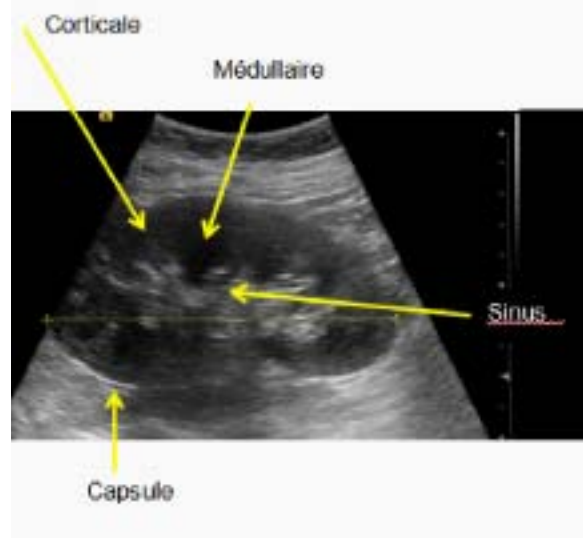
Les artères rénales principales se dirigent vers le hile du rein et se divisent en branches segmentaires, antérieure et postérieure. Chacune de ces branches se divise en artères inter-lobaires et arquées. La vascularisation veineuse suit le modèle artériel. Les veines rénales se drainent dans la veine cave inférieure. (cf. schéma).

6.2.2 REINS

Les reins sont des organes rétro-péritonéaux inclinés en bas, en dehors et en avant. Ils sont entourés d'un tissu adipeux parfois visible en échographie. La capsule conjonctive apparaît comme une bande échogène entre le parenchyme rénal et le tissu adipeux. La position du rein est parfois ectopique.

On distinguera 3 zones :

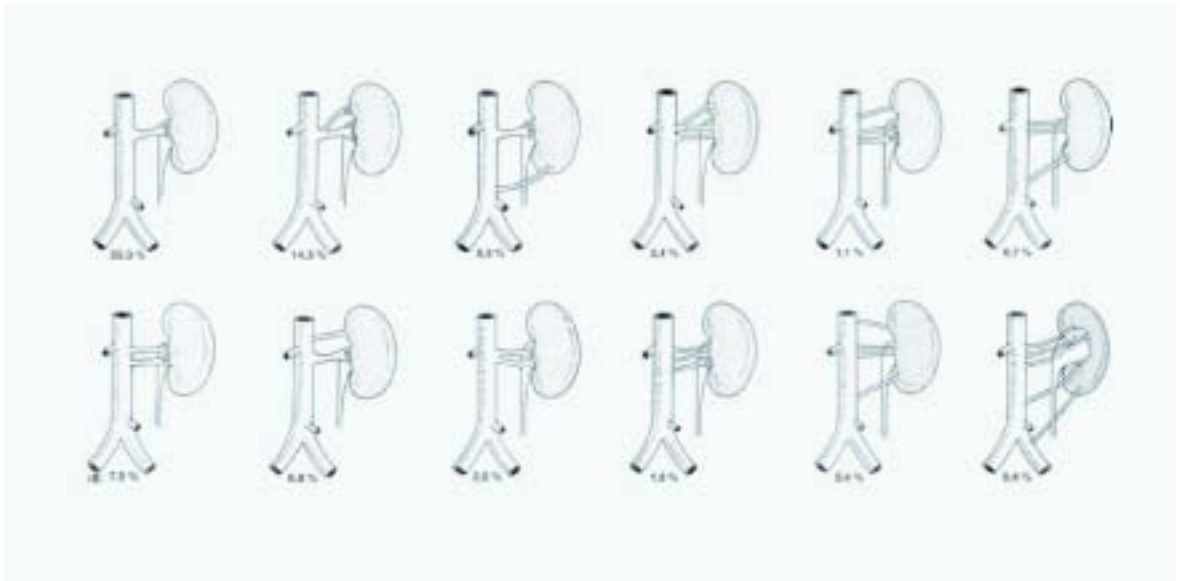- L'une centrale, échogène, à bord périphérique convexe, le sinus rénal. Il correspond au tissu adipeux qui entoure le système tubulaire fermé du bassinet, et aux vaisseaux sanguins et lymphatiques.
- Les deux autres sont imbriquées et constituent le parenchyme rénal. Ce sont la corticale, iso-échogène aux structures musculaires avoisinantes, et la médullaire qui apparaît hypo-échogène par rapport à la corticale.



Les cavités excrétrices (calices et bassinet) sont habituellement vides et de ce fait non repérables en échographie. Les reins mesurent entre 10 et 12 cm de grand axe en moyenne, de 5 à 7 cm de largeur et de 3 à 5 cm d'épaisseur. Ils sont en forme de haricot et présentent un contour régulier. On peut parfois observer au niveau du bord externe une protubérance qui peut correspondre à une lobulation fœtale ou à des incisures. Les loges surrénales, au niveau du pôle supérieur de chaque rein, ne sont, à l'état normal, pas identifiables en échographie.

6.2.3 VARIATIONS ANATOMIQUES

Les variations anatomiques, expliquées par la migration embryonnaire de l'appareil urinaire, sont fréquentes. On peut observer l'existence d'un rein ectopique, d'un rein surnuméraire ou d'artères surnuméraires sur un rein en position anatomique normale. On peut aussi observer l'existence d'un rein unique ou d'un rein en fer à cheval.



D'après Sampaio

Une duplication des artères rénales est observée dans 15 à 20%, et une triplication dans environ 4% des cas. Dans ce cas, les artères surnuméraires sont souvent d'un calibre inférieur à celui de l'artère rénale principale. De nombreuses variantes sont décrites (cf. schéma ci dessous). Les anomalies de nombre et de position des reins (agénésie, rein double, rein en fer à cheval, ectopie) sont de fait associées à une variation de leur vascularisation.

Rein unique

En cas de rein unique, l'artère de ce rein est souvent hypertrophique avec un fort calibre et un débit augmenté. Lors de l'exploration écho-Doppler, il sera bien sûr impossible de comparer les différentes valeurs obtenues (taille du rein, IR). Il faut aussi garder en mémoire que les répercussions fonctionnelles d'une sténose sur rein uniques sont majorées du fait de l'absence de toute suppléance par le rein controlatéral inexistant.

Rein pelvien

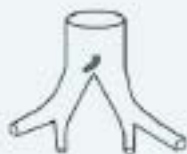Le rein pelvien est un rein qui n'a pas migré. Son incidence est de 1/1000. Il est en général plus petit qu'un rein en situation anatomique normale. Il contient moins de graisse hilare avec en échographie un sinus rénal moins échogène.

La vascularisation des reins pelviens est souvent complexe avec des artères rénales multiples dans pratiquement la moitié des cas. Si l'artère rénale est unique, elle provient habituellement de la bifurcation aortique.

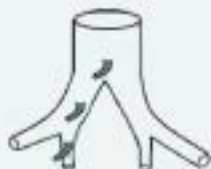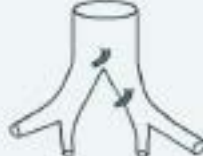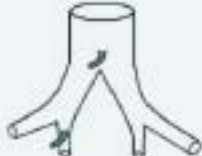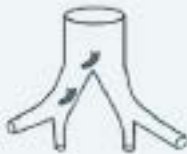Lorsque les artères sont multiples, le plus souvent l'une naît de la bifurcation aortique et les autres naissent de l'axe iliaque homo et/ou controlatéral. Le drainage veineux d'un rein pelvien se fait toujours par des veines multiples et de petit calibre se jetant dans la VCI et dans la veine iliaque commune homolatérale (10).

VASCULARISATION DES REINS PELVIENS (SEBE P, MORPHOLOGIE 2004,88,280,24-26)

SÉRIES	NOMBRE DE CAS	UNIQUE	DOUBLE	TRIPLE OU QUADRUPLE
BOUJNAH	7	2	5	0
DETLER	33	17	12	4
ZMERLI	5	2	1	1
TOTAL	45	22 (49%)	18 (40%)	5 (11%)



Artère rénale unique provient de la bifurcation aortique



Artère rénale double : une branche provient systématiquement de la bifurcation aortique. L'autre peut provenir de l'artère iliaque commune homolatérale ou iliaque interne homolatérale ou commune controlatérale.

Artère rénale triple : une branche de la bifurcation aortique, une branche de l'artère iliaque commune homolatérale et une branche de l'artère iliaque interne homolatérale

Rein en fer à cheval

C'est une anomalie de la séparation des reins lors des 8ème - 9ème semaines du développement embryologique. Il survient dans 1/500 naissances. La fusion est le plus souvent située au niveau du pôle inférieur. L'isthme se situe généralement sous l'artère mésentérique inférieure. La vascularisation est multiple et correspond à celle décrite pour les reins pelviens.

6.3 ANNEXE 3 : BASES TECHNIQUES DE L'EXAMEN ECHO-DOPPLER

6.3.1 MATERIEL ECHO-DOPPLER

L'exploration des artères rénales est un examen techniquement exigeant. Il nécessite l'utilisation d'un matériel écho-Doppler performant et offrant toutes les modalités techniques d'exploration ultrasonore.

SONDES

- sonde convexe de basse fréquence (2 à 5 MHz).
- sonde phased array de très basse fréquence (2 MHz) lorsque l'examen est difficile (en cas d'interposition digestive, obésité, cicatrice, ascite), disposant si possible d'un doppler continu orientable, non limité en vitesse, qui permet seul la mesure des vitesses très élevées.

MODALITE D'UTILISATION DES TECHNOLOGIES ED

Techniques principales

- Echographie en mode B et en imagerie d'harmonique:
 - Analyse morphologique de l'aorte abdominale en coupe transverse et sagittale par voie antérieure.

- Mesure du calibre des artères rénales (diminué en cas de pédicule rénal multiple, de petit rein) et l'analyse morphologique des artères rénales chez les patients sveltes.
- Analyse des loges rénales droite et gauche par voie latérale antérieure ou postérieure.

• Doppler couleur :

- Repérage des axes vasculaires rénaux droits et gauches, y compris le dépistage des artères surnuméraires, et réalisation d'une angiographie ultrasonore des AR.
- Repérage des zones d'accélération et de turbulence du flux sanguin.
- Mise en évidence de la vascularisation parenchymateuse.

• Doppler énergie :

- Optimisation de l'imagerie de flux (grande sensibilité du signal).
- Analyse des flux intra parenchymateux
- Caractérisation des dysplasies fibro-musculaires.

• Doppler pulsé :

- Analyse du spectre doppler et quantification des vitesses circulatoires.
- Doppler continu orientable (sondes phased array) :
- Mesure des vitesses très élevées (sans les limites d'ambiguïté en vitesse observée avec le Doppler pulsé, au-delà de la limite de Nyquist).

Technique complémentaire

Agents de contraste ultrasonore : renforcement d'un signal doppler de base insuffisant, en particulier en mode couleur ; un bolus intra-veineux de 2,4 ml de Sonovue permet un temps d'exploration d'environ 10 minutes.

On prendra soin de respecter les contre-indications, en particulier les cardiopathies instables, que l'on peut rencontrer chez les patients poly vasculaires avec atteinte rénale.

REGLAGES ECHO-DOPPLER

Il est toujours nécessaire de vérifier que les réglages soient appropriés, en particulier :

En mode B

La profondeur et la focalisation doivent être ajustées à la situation anatomique du vaisseau. Le gain et la dynamique doivent être ajustés à l'échogénéicité des tissus à examiner.

En mode doppler pulsé

L'échelle de vitesse doit être ajustée aux vitesses systoliques maximales de l'artère explorée (normales ou pathologiques). Une PRF haute est recommandée pour l'exploration des artères rénales. Elle sera diminuée pour l'exploration des parenchymes rénaux.

La taille du volume de mesure (la largeur de la porte) doit être ajustée au diamètre du vaisseau examiné (environ 5mm). L'angle du tir Doppler par rapport à l'axe du flux doit être au minimum inférieur ou égal à 60°, idéalement proche de 0°, en choisissant la ou les incidences les plus appropriées. Ceci impose de privilégier principalement les incidences latérales. La mesure de l'angle de tir ("correction d'angle") doit impérativement être affichée.

En mode couleur

L'échelle de vitesse (élevée), doit être ajustée au spectre des vitesses de l'artère rénale explorée de façon à éviter les phénomènes d'aliasing intempestifs.

Le réglage du gain, de la priorité (moyenne) et de la persistance (basse) permettent l'obtention d'une meilleure image couleur sans phénomène d'overpainting.

L'analyse de la vascularisation parenchymateuse requiert l'utilisation du doppler couleur ou énergie avec des PRF basses, un gain élevé et un filtre de paroi bas, afin de ne pas ignorer une zone vascularisée avec des flux lents.

Avec produit de contraste

La puissance d'émission sera réduite, en abaissant l'index mécanique à 0,1. Le gain sera réduit en début d'examen, puis pourra être progressivement augmenté quand les microbulles se font plus rares.

6.4 ANNEXE 4 : DESCRIPTIF LESIONNEL DES STENOSES ET DE LEUR RETENTISSEMENT PARENCHYMATEUX RENAL

6.4.1 QUANTIFICATION DES STENOSES

Les sténoses des artères rénales sont essentiellement quantifiées sur des critères de vitesse. On décrit des signes directs et signes indirects.

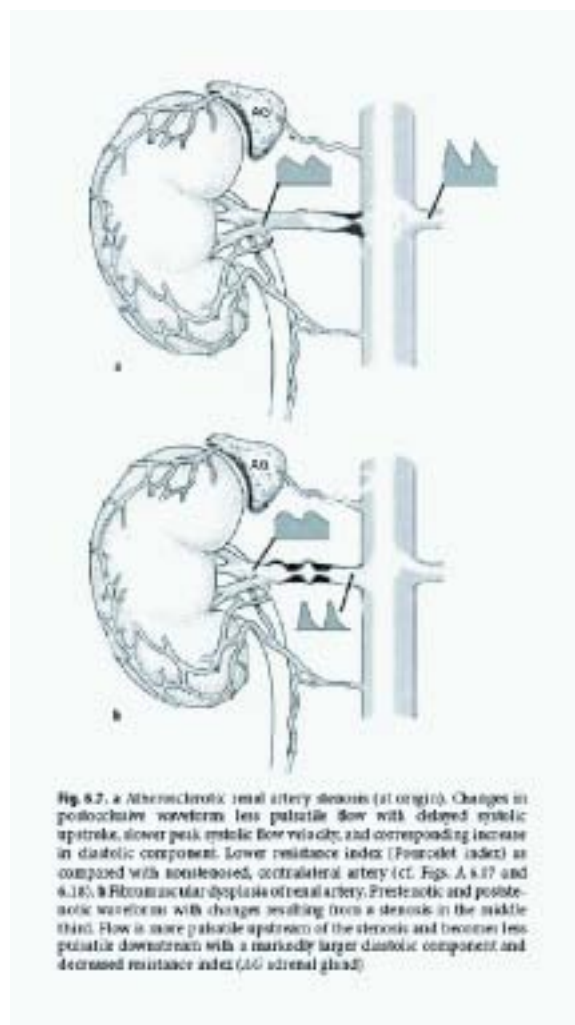


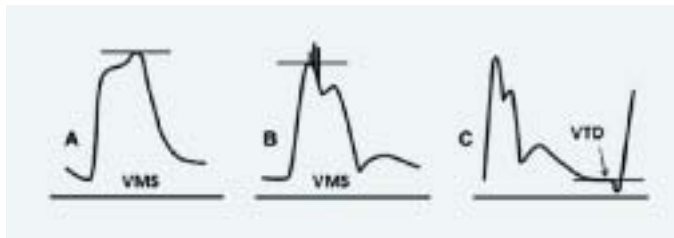
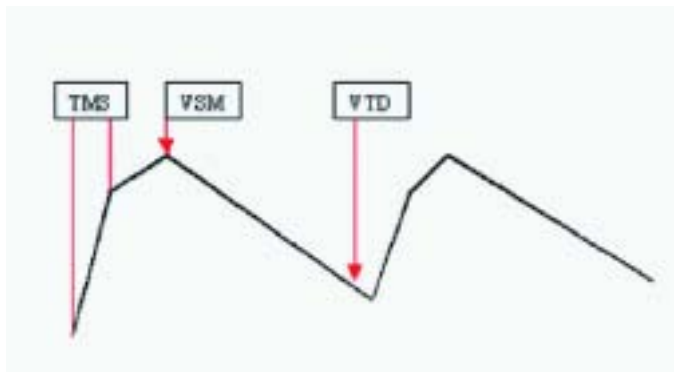
Fig. 8.7. a Atherosclerotic renal artery stenosis (at origin). Changes in poststenotic waveform: less pulsatile flow with delayed systolic upstroke, slower peak systolic flow velocity, and corresponding increase in diastolic component. Lower resistance index (Fourclet index) as compared with nonstenosed, contralateral artery (cf. Figs. A 8.17 and 8.18). b Fibromuscular dysplasia of renal artery. Prestenotic and poststenotic waveforms with changes resulting from a stenosis in the middle third. Flow is more pulsatile upstream of the stenosis and becomes less pulsatile downstream with a markedly larger diastolic component and decreased resistance index (AC adrenal gland).

Les signes directs sont enregistrés au niveau de la sténose, et les signes indirects en aval.

VALEURS NORMALES

Chez un individu normal, la VMS de l'artère rénale principale est inférieure à 120 cm/sec, elle est de l'ordre de 30 cm/sec au niveau des branches intra rénales. Le spectre est homogène, systolo-diastolique, dessinant une fenêtre systolique vide d'écho. Il se décompose en trois temps :

- Une pente ascendante abrupte, qui monte jusqu'à une première déflexion (« notch » ou encoche) seule prise en compte pour la mesure du TMS. Le positionnement des « calipers » sera plus précis en accélérant la vitesse de défilement du spectre Doppler.
- Une pente ascendante plus douce jusqu'à un pic vélocimétrique maximal (VMS).
- Une pente descendante s'étendant sur toute la durée de la diastole jusqu'à une valeur minimale positive, la vitesse télé diastolique (VTD), mesurée juste avant le petit décalage parfois observé en fin de diastole (11, 12, 13, 14).



SIGNES DIRECTS

Les signes directs sont : la VMS, la VTD, le RRA (rapport entre la VMS au niveau de la lésion et la VMS de l'aorte inter-rénale), le RRR (rapport entre la VMS au niveau de la lésion et la VMS de l'artère rénale en aval de la lésion).

Les valeurs seuils usuelles sont rapportées dans le tableau ci-dessous :

CRITÈRES DIRECTS DE STÉNOSE DES ARTÈRES RÉNALES.

% DE STÉNOSE	VMS	VTD	RRA	RRR
60 - 69%	180 à 220 cm/s		Sup à 3,5	Sup à 3,3
70 - 79%	Sup à 230 cm/s	Sup à 50 cm/s	12	4

Elles peuvent être prises en défaut en cas de rein unique fonctionnel ou de haut débit cardiaque (élévation physiologiques des vitesses circulatoires) et cas de bas débit cardiaque (diminution des vitesses circulatoires). La présence de turbulences au doppler pulsé et couleur, voire de vibrations périvasculaires, est un signe qualitatif de sténose > 60% en diamètre.

Deux études récentes ont confronté la mesure du gradient trans-sténotique et la vélocimétrie Doppler. Il en ressort que parmi les signes directs, les éléments les mieux corrélés à une chute des pressions post-sténotique supérieure à 10%, et associés à une augmentation du taux de rénine plasmatique sont : un RRA supérieur à 3,8 (vpp : 92%), une VTD supérieure à 75 cm/s (vpp : 62%), et une VMS supérieure à 320 cm/s (vpp : 57%). Cette nouvelle approche de la caractérisation des sténoses tendrait à relever les valeurs seuils de vitesses à l'écho-Doppler pour définir l'imputabilité d'une sténose dans la survenue d'une HTA réno-vasculaire. Drieghe (2008) (15,16,17).

La publication toute récente de l'équipe d'Aburahma (18) tend à corroborer la nécessité de relever ces seuils car sur sa série (la plus grande à ce jour) confrontant les données vélocimétriques du Doppler et l'artériographie, les valeurs seuils les plus performantes en sensibilité/spécificité sont un PSV > 285 cm/s ou un RRA > 3,7.

SIGNES INDIRECTS

Les signes hémodynamiques indirects analysent le TMS, l'accélération systolique et l'indice de résistance des deux reins. Les signes indirects morphologiques reposent sur la mesure de la taille des reins.

- Chez un individu normal, en l'absence de sténose, le TMS enregistré au niveau du hile du rein, est inférieur à 70 ms. Un allongement du TMS au-delà de 100 ms indique la présence d'une sténose avec une sensibilité de 58% et une spécificité de l'ordre de 90%. En pratique, la seule mesure d'un TMS normal ne permet pas d'éliminer l'existence d'une sténose en amont. A l'inverse, en l'absence de sténose, le TMS peut être allongé du fait de l'existence d'une sténose aortique ou d'une insuffisance ventriculaire gauche.
- L'accélération systolique est normalement supérieure à 3 m/s² et l'indice d'accélération > 3,75 (valeur pathologique retenue : < 3)
- Les IR seront enregistrés au niveau des artères inter lobaires ou arquées avec des valeurs normales comprises entre 0,50 et 0,70. Une asymétrie des IR de plus de 0,10 peut indiquer la présence d'une sténose du côté où l'IR est le plus bas(19). Cette asymétrie résulte de la vasodilatation réactionnelle observée au niveau du parenchyme rénal en aval de la sténose. Elle peut être majorée par une élévation de l'IR au niveau du rein controlatéral secondaire à l'augmentation de la rénine plasmatique. Ce signe indirect est pris en défaut dans différentes situations : en cas de sténoses bilatérales ou de rein unique où il est ininterprétable, en cas de néphropathie associée augmentant les résistances artériolo-capillaires (néphro-angiosclérose, diabète...) ou du fait d'un traitement hypotenseur (IEC, ARA II) diminuant ces résistances.
- La diminution de la taille d'un rein de plus de 1 cm en un an sur deux examens successifs, ou une asymétrie de la taille des reins supérieure à 1,5 cm peuvent témoigner du retentissement parenchymateux d'une sténose.

La taille du rein inférieure à 7 cm et/ou un IR supérieur à 0,8 pourraient avoir une valeur pronostique défavorable quant au bénéfice d'une revascularisation(20).

6.4.2 ASPECTS ECHOGRAPHIQUES D'UN REIN VASCULAIRE

Par rapport à l'aspect d'un rein normal, on peut observer une déformation des contours :

- Contour bosselé secondaire à une atrophie corticale inhomogène
- Cicatrice d'infarctus (rétraction pyramidale à base externe avec absence de vascularisation en Doppler couleur ou énergie)

On peut aussi observer des signes parenchymateux :

- Diminution de la taille du rein comme indiqué ci dessus
- Atténuation de la différenciation cortico-médullaire
- Hyper échogénicité du sinus rénal
- Diminution de l'épaisseur parenchymateuse (inférieure à 12 mm)

On rappelle ici qu'en dehors du kyste simple, anéchogène, à paroi régulière, à renforcement postérieur, tout syndrome de masse dépisté doit être signalé et faire l'objet d'un examen spécialisé.

Il est important de signaler l'existence d'une dilatation des cavités excrétrices qui témoigne d'une pathologie obstructive urinaire, laquelle peut être responsable d'une augmentation des IR et d'une altération de la fonction rénale.

6.5 ANNEXE 5: SPECIFICITES METHODOLOGIQUES

6.5.1 PARTICULARITES DE L'EXAMEN REALISE EN CAS DE VARIATIONS ANATOMIQUES

PÉDICULE ARTÉRIEL MULTIPLE :

L'existence d'artères multiples est fréquente (plus de 20%), il peut s'agir de duplication ou de triplification, uni ou bilatérales (cf. schéma anatomique ci-dessus). L'existence d'un pédicule artériel multiple peut être suspecté d'emblée en échographie mode B d'une sur la seule constatation artère principale de petit calibre (inférieur à 3,5 mm). Les artères multiples peuvent naître de l'aorte abdominale en amont ou en aval de l'artère principale, voire des artères iliaques communes. Elles sont formellement identifiées en écho-Doppler couleur ou énergie par le balayage minutieux en coupes transverse et longitudinale de tout l'espace entre l'aorte (voire les artères iliaques communes) et le rein. Dès qu'elles sont

identifiées, un tir doppler selon les modalités requises pour l'artère principale est effectué. Du côté droit, elles sont facilement visualisées en coupe sagittale dans le plan de la veine cave inférieure où elles apparaissent en coupe transversale dans leur portion rétro cave.

REINS ECTOPIQUES ET REIN EN FER À CHEVAL

Dans le cas de reins ectopiques ou de rein en fer à cheval, l'analyse écho-Doppler doit inclure systématiquement la terminaison aortique ainsi que les artères iliaques communes droite et gauche qui peuvent donner naissance aux pédicules artériels souvent multiples de ces types de rein.

ANÉVRYSME

Ils doivent être recherchés à la terminaison du tronc et au niveau des branches de division. Ils peuvent être directement visualisés en échographie mode B (d'autant qu'ils seront calcifiés). L'utilisation du Doppler couleur et surtout du Doppler énergie permet visualisation du flux circulant à la condition d'un réglage des PRF bas.

6.5.2 SUSPICION DE DYSPLASIE FIBROMUSCULAIRE

L'hypertension chez la femme jeune fait évoquer une DFM des artères rénales. Dans ce cadre, les lésions, souvent bilatérales, concernent essentiellement le tronc et les branches de division des artères rénales. Une analyse exhaustive en écho mode B, écho-Doppler couleur et pulsé doit être réalisée. Si le mode énergie est particulièrement utile pour mettre en évidence au plan morphologique l'existence de lésions dysplasiques telles que diaphragmes et ectasies, seul l'ED pulsé permet d'en caractériser le retentissement hémodynamique.

En cas de diagnostic de DFM des artères rénales, les axes iliaques et les troncs supra-aortiques doivent être explorés à la recherche de lésions associées.

6.5.3 RESTENOSE APRES ANGIOPLASTIE

Les sténoses athéromateuses ostiales et juxta-ostiales sont principalement traitées par angioplastie. Dans ce cas un stent débordant de 3 à 5 mm dans la lumière aortique en prévention d'un re-coïl par un mur aortique calcifié est systématiquement mis en place. L'endoprothèse est visualisée au niveau de l'artère rénale en mode B sous forme de deux lignes parallèles hyper échogènes. La perméabilité du stent est analysée en mode Doppler. Les critères ED de resténose d'une artère rénale stentée sont différents de ceux d'une artère native, avec un seuil de vitesse plus élevé. Une VMS supérieure à 280 cm/sec et un RRA supérieure à 4,5 sont indicatifs d'une re-sténose supérieures à 60% (21).

CRITÈRE DE RE-STÉNOSE SUR STENT	SENSIBILITÉ	SPÉCIFICITÉ	VPP	VPN
VMS > 280 CM/S	93%	100%	99%	99%
RRA > 4,5	83%	89%	42%	98%

Une VSM supérieure à 226 cm/s et un RRA > 2,7 le sont pour une resténose supérieure à 50 %, avec une sensibilité de 100 % et une spécificité de 85% (22). Zeller (23), dans une étude prospective portant sur 241 patients et 355 resténoses supérieures à 70%, a montré que la mesure combinée des RRA et IR (faisabilités respectives de 99% et 100%), permet le suivi post ATL et le dépiçage des re-sténoses.

6.5.4 THROMBOSE DE L'ARTERE RENALE

La thrombose de l'artère rénale se caractérise par la disparition du flux au niveau du site de l'occlusion. Elle peut concerner l'artère rénale principale et/ou une de ses branches de division. Dans le cadre des lésions athéromateuses, elle résulte de l'aggravation d'une sténose préexistante. En effet le risque de thrombose est de 5% à 5 ans pour les sténoses inférieures à 50%, il est de 10% à 2 ans pour les sténoses comprises entre 50 et 75 % et de 39% à 4 ans pour les sténoses supérieures à 75%. L'occlusion peut être courte ou étendue. On observe le plus souvent une revascularisation d'aval, au niveau du tronc ou des branches hilaires, avec des vitesses basses (inférieure à 20 cm/s), un TMS allongé (tardus parvus) et un aspect de rein vasculaire. Elle peut aussi être secondaire à une dissection aortique ou post traumatique de l'artère rénale, à un embolie ou une complication de procédure d'angioplastie.

6.5.5 MALADIE DES EMBOLS DE CRISTAUX DE CHOLESTEROL

Une aggravation de la fonction rénale dans les jours qui suivent une angioplastie de l'artère rénale ou un cathétérisme aortique fait évoquer une maladie des embolies de cristaux de cholestérol. Lors d'une manœuvre endoluminale chez un sujet athéromateux, il est possible que des cristaux de cholestérol se détachent d'une lésion aortique ou rénale (1,4% des cathétérismes cardiaques, 3 à 5% des angioplasties rénales). Ce type de complication peut aussi apparaître après l'instauration d'un traitement AVK. Le rein recevant 25% du débit cardiaque, il existe un fort risque que des embolies de cholestérol viennent obturer les artères afférentes des glomérules. L'aggravation de la fonction rénale qui en résulte apparaît au-delà de 7 jours après la procédure. On peut aussi observer dans ce cadre une HTA, des lésions ischémiques des orteils (syndrome de Kasmier). On retrouve là aussi une augmentation des IR. C'est un marqueur fort et indépendant de la mortalité cardiovasculaire chez ces patients (24,25).

6.5.6 FISTULE ARTERIO-VEINEUSE INTRA-PARENCHY-MATEUSE POST PONCTION/BIOPIE RENALE

L'écho-Doppler couleur recherche dans ce cas des signes directs de fistule artério-veineuse qui se caractérisent par la présence d'une zone d'aliasing au niveau du parenchyme rénal. Le Doppler pulsé confirme l'existence d'un flux pathologique, le plus souvent un flux bi-directionnel, avec

une accélération localisée des vitesses systolique et diastolique et d'importantes turbulences. On observe au niveau du pédicule artériel afférent une élévation des vitesses circulatoires et une diminution de l'IR.

D'autres complications qui peuvent aussi survenir après ponction-biopsie rénale seront signalées, notamment: une collection hématique péri-rénale ou parenchymateuse, un décollement capsulaire avec la présence d'une zone hypo-échogène entre le bord externe du cortex rénal et le liseré capsulaire hyper échogène.

6.5.7 REIN DE CHOC

Comme dit plus haut, les mécanismes de défense rénale mis en activation entraînent une augmentation des résistances périphériques. Ces modifications sont objectivées à l'ED par une augmentation des IR pouvant atteindre 1.

6.5.8 EXAMEN ED DES GREFFONS RENAUX (26,27,28)

Le greffon rénal est généralement implanté en fosse iliaque droite ou gauche en situation superficielle extra péritonéale. L'anastomose entre l'artère, ou les artères, du greffon et l'axe iliaque est en général termino-latérale. Il existe deux autres anastomoses, l'une veineuse et l'autre concernant l'uretère.

STÉNOSE

Les sténoses de l'artère du greffon, souvent tardives, sont observées dans 1 à 10% des cas selon les séries. Elles sont suspectées devant l'existence d'un souffle pelvien, d'une HTA ou en cas de la dégradation de la fonction rénale. Les sténoses concernent essentiellement l'anastomose et elles sont prioritairement recherchées à ce niveau mais comme pour le rein natif, l'ensemble du ou des pédicules rénaux doit être exploré. En l'absence d'abaque de vitesse spécifique, les critères de sténose utilisés sont ceux décrits pour les artères rénales natives. Il faut toutefois tenir compte de la géométrie de l'anastomose et notamment de son éventuelle angulation qui peut majorer les vitesses.

La thrombose artérielle est souvent une complication vasculaire précoce, secondaire à une dissection, plus rarement le fait d'un traumatisme lors du prélèvement. Le rein est alors de taille normale, et aucun flux intra parenchymateux n'est retrouvé en ED. On peut aussi observer des thromboses artérielles tardives sur le modèle évolutif des thromboses artérielles natives.

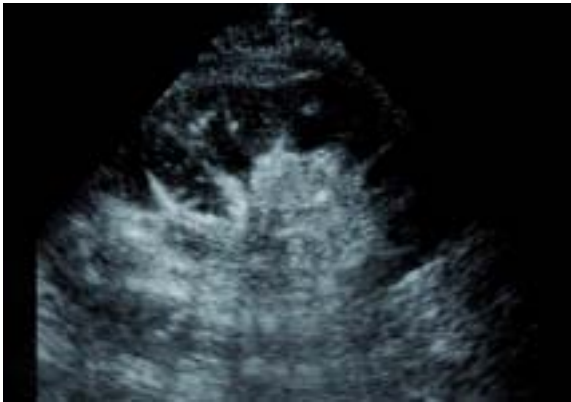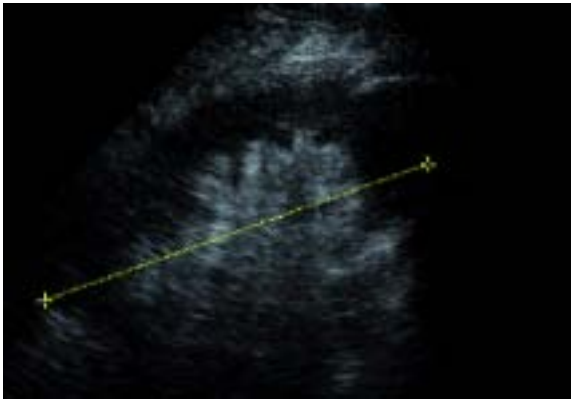
La recherche d'une sténose au niveau des axes aorto-iliaques sus jacents est systématique.

THROMBOSE VEINEUSE

La thrombose veineuse est une complication précoce (0,5 à 3 % des cas). Elle se caractérise en ED par l'absence de flux veineux en ED couleur et pulsé. Le thrombus peut être directement visualisé en échographie mode B. Le rein est augmenté de volume. Le retentissement artériel de la thrombose veineuse se manifeste par l'élévation de l'IR, voire par l'apparition d'un flux artériel biphasique (29).

EXAMEN POST OPÉRATOIRE

L'exploration des greffons dans les premiers jours post opératoire, avant la cicatrisation de la voie d'abord, impose l'utilisation de gel stérile, d'une protection de sonde stérile, gants stériles et masques. La cicatrice, la présence d'air sous cutané et les infiltrats péri-rénaux peuvent gêner l'appréciation de la vascularisation parenchymateuse. Le rein ayant connu une ischémie plus ou moins longue redémarre doucement et le néphrogramme est difficile à visualiser de manière fiable. Le rehaussement du parenchyme rénal après injection de produit de contraste peu rendre l'examen plus contributif.



Rehaussement du parenchyme du greffon à J1 après injection de PDC

AUTRES PATHOLOGIES

D'autres pathologies du greffon ont un retentissement vasculaire (28, 29, 30):

- Le rejet aigu est réversible. Il se manifeste par une insuffisance rénale aiguë survenant entre le 1er et le 9ème jour. On observe alors une augmentation de la taille du greffon et une augmentation brutale de l'IR (avec une VPP de 82% pour un IR > 0,8,). Un IR supérieur à 0,9 atteste d'un rejet sévère.
- La nécrose tubulaire aiguë se traduit elle aussi par une augmentation de l'IR.
- Le rejet chronique se manifeste par une altération progressive de la fonction rénale, une protéinurie et une HTA. L'IR augmente tardivement avec des valeurs qui restent généralement inférieures à 0,84. On observe aussi une diminution de la taille du greffon et une modification de son aspect échographique.

Le tableau ci-dessous résume les modifications de l'IR et de la morphologie du greffon observées dans ces différentes pathologies :

REMERCIEMENTS

Nous remercions l'ensemble des Médecins Vasculaires du Groupe Ultrason de la SFMV qui ont participé à la réflexion et à l'écriture de ce Standard de Qualité de l'examen écho-doppler des artères rénales, ainsi que les Drs J.-M. Baud, F. Becker, V. Esnault et J.-P. Laroche pour leur relecture attentive et leurs commentaires constructifs.

DIAGNOSTIC	IR	ECHOGRAPHIE		
		Taille du greffon	Oedème	Différenciation cortico-médullaire
REJET AIGU	Variable Parfois augmenté Flux diastolique absent ou inversé Parfois normal	Légèrement augmenté ou normal	Oui Parfois absent	Diminution de l'échogénéicité corticale
NTA	Légèrement augmenté ou normal	Légèrement augmenté ou normal	oui	Normal ou cortex hyperéchogène
TOXICITÉ CICLOSPORINE	Normal	Normale	Non	Normale

BIBLIOGRAPHIE

1. Méthodes diagnostiques de sténose de l'artère rénale (HAS, Mai 2004).
2. AHA/ACC Guidelines Hirsch AT. *Circ* 2006; 113 e463, White et Al *Circulation* 2006 ;114 1892-1895.
3. SVU Guideline: Renal Artery duplex Imaging (October 2009).
4. AIUM Practice Guideline for the Performance of renal Artery Duplex Sonography(2008).
5. Chain et Al: Diagnostic role of a new Doppler index assessment of renal artery stenosis ; *cardiovascular ultrasound* 2006;25(4):4.
6. Compte rendu standardisé de l'exploration des artères rénales de la SFMV Novembre 2000
7. C.PRESNE et al : Hypertension associée aux sténoses de l'artère rénale et aux atteintes rénales parenchymateuses, EMC cardiologie, 2006 Elsevier Masson édition SAS.
8. R. Robert, N. Lameire: Insuffisance rénale aiguë en réanimation (société de réanimation de langue Française, Elsevier 2003 ; pages 37-61).
9. P. Murray: Intensive care in nephrology (éditions Taylor and Francis, 2006;pages 69-93).
10. P. Sébe. *Morphologie*, vol 88, N° 280- avril 2004, pp.24-26.
11. M. Dauzat, *Ultrasonographie vasculaire diagnostique, théorie et pratique*. Vigot (454-62)1991.
12. O. Hélénon et Al, *Exploration par écho-doppler de la vascularisation rénale et de l'appareil urinaire normaux et pathologiques ; Néphrologie et thérapeutique* (2008) 4, 350-376.
13. Laroche J.P.: *Traité de médecine vasculaire* (2010).
14. Kawarada O et Al: The performance of renal duplex ultrasonography for the detection of hemodynamically significant renal artery stenosis; *catheter cardiovasc interv*, 2006 Aug; 68 (2): 311-8.
15. Drieghe B et Al, *Assesment of renal artery stenosis: side-by-side comparison of angiography and duplex ultrasound with pressure gradient measurements*, *European Heart Journal* 2008; 29:517-24Staub D et Al: Best duplex-sonographic criteria for assesment of renal artery stenosis-correlation with intra-arterial pressure gradient; *Ultraschall Med*, 2007 Feb; 28 (1): 45-51
16. Staub D et Al: Best duplex-sonographic criteria for assesment of renal artery stenosis-correlation with intra-arterial pressure gradient; *Ultraschall Med*, 2007 Feb; 28 (1): 45-51
17. Gross CM et Al, *Determination of Renal Arterial Stenosis Severity: Comparison of Pressure Gradient and Vessel Diameter*; *Radiology* 2001, 220, 751-756.
18. Aburahma A., Srivastava M. et al. Critical analysis of renal ultrasound parameters in detecting significant renal artery stenosis. *J. Vasc. Surg.* 2012 May 15 (Epub ahead of print)
19. Jian-Chu LI, *Evaluation of renal artery stenosis with hemodynamic parameters of Doppler sonography*. *J Vasc Surg*, 2008; 48:323-8.
20. Radermacher J et Al. Use of Doppler ultrasonography to predict the outcome of therapy for renal artery stenosis. *N Engl J Med*, 2001, 344:410-7.
21. W. Mahabbat, *Journal of vascular surgery*, April 2009, vol 49, n°4, 827-837.
22. Bakker J, Beutler JJ, Elgersma OE, et al. Duplex ultrasonography in assessing restenosis of renal artery stents. *Cardiovasc Interv Radiol*. 1999;22:475-480.
23. Zeller T, Franck U et al. Duplex ultrasound for follow-up examination after stent-angioplasty of ostial renal artery stenoses. *Ultraschall Med* 2002 Oct;23(5):315-9.
24. Sawicki PT et Al. Prevalence of renal artery stenosis in diabetes mellitus-an autopsy study. *J Intern Med*. 1991, 229,489-492.
25. T. Crutchley : Clinical utility of the resistive index in atherosclerotic renovascular disease; *J.Vasc Surg* 2009 ;49 ;148-55.
26. Meyer A. Athérosclérose et reins, EMC-néphrologie, IV-2003, 18-046-A-10, 14 pages
27. J.L. Descotes. Apport de l'imagerie en transplantation rénale ; *Progrès en urologie* (2003), 13, 1093-1114
28. Aschwaden M, Thalhammer C. Renal vein thrombosis after renal transplantation. *Nephrol. Dial. Transplant.* (March 2006) 21 (3): 825-826.
29. Cai S, Zhong GX et al. Color Doppler ultrasonography of renal vein thrombosis and its diagnostic value. *Chin Med Sci*. 2007 Mar;22(1):17-21.