



ECHO-DOPPLER VASCULAIRE ARTERES ET VEINES PERTINENCE des SOINS

**De la pertinence des soins, adaptation Française du CHOOSE WISELY
Application à la réalisation des examens Écho-Doppler
en Médecine Vasculaire et à d'autres situations purement cliniques.**

Travail du Collège National Professionnel de Médecine Vasculaire (CNPMV)



SOCIÉTÉ FRANÇAISE
DE MÉDECINE VASCULAIRE

Rédacteurs :

- ▶ **Güdrun BÖGE (Montpellier)**
- ▶ **Alessandra BURA-RIVIERE (Toulouse)**
- ▶ **Michel DADON (Paris)**
- ▶ **Christine JURUS (Lyon)**
- ▶ **Jean Pierre LAROCHE (Avignon)**

PREAMBULE

Le « Choose Wisely » ou PERTINENCE des SOINS, c'est mettre à la disposition des médecins et des patients des documents simples et clairs dont le but est de limiter les actes et les traitements inutiles. C'est une démarche nord-américaine qui vise à aider les professionnels de la santé et les patients à engager un dialogue au sujet des examens, des traitements et à les aider à faire des choix judicieux et efficaces en vue d'assurer des soins de qualité.

Certains examens et traitements ne sont pas nécessaires et n'ajoutent aucune valeur aux soins. Au contraire, ils risquent d'exposer les patients à des risques potentiels. Ils peuvent contribuer à augmenter le stress des patients. De plus, les examens et traitements inutiles mettent une pression accrue sur les ressources de notre système de soins de santé.

Le « Choose Wisely » est aussi la réponse aux recommandations qui sont souvent contradictoires, faisant de plus en plus la part aux suggestions, prolongeant l'incertitude du médecin sans apporter de réponses claires.

La Fédération des Spécialités Médicales (FSM) qui regroupe les Collèges Nationaux professionnels, travaille sur ce sujet avec la HAS. Le Collège National Professionnel de Médecine Vasculaire (CNPMV) est partie prenante pour la Médecine Vasculaire.

RAPPEL

Le médecin vasculaire est impliqué dans la prévention, le diagnostic, l'examen technique, puis la décision thérapeutique et le suivi. L'acte technique écho-Doppler est intégré à un acte intellectuel dans tous les cas, il ne s'agit en aucun cas d'un acte d'imagerie simple. La création récente de la spécialité de Médecine Vasculaire, DES de 4 ans ne fait que renforcer notre spécificité.

ARTERES PERIPHERIQUES

1 – ARTERIOPATHIE DES MEMBRES INFERIEURS

INDICATIONS SUIVI ECHO DOPPLER ARTERIOPATHIE DES MEMBRES INFERIEURS (AOMI) AU STADE DE L'ISCHEMIE D'EFFORT

AOMI traitée médicalement (non revascularisée)

Une fois le diagnostic de l'AOMI confirmé, après évaluation écho-Doppler de la fonction artérielle et une prise en charge thérapeutique optimale, 2 solutions :

Pertinence des soins :

- En l'absence d'amélioration clinique, un 2^{ème} examen écho-Doppler + IPS peut être proposé à 3 mois,
- En cas d'amélioration clinique, il n'y a pas lieu de réaliser un nouvel écho-Doppler avant 1 an.

AOMI revascularisée (hors contrôle immédiat post procédure) (cf. tableau de synthèse)

Pertinence des soins :

- Après le contrôle clinique et écho-Doppler précoce après revascularisation, il n'y a pas lieu d'envisager plus d'un contrôle écho-Doppler systématique dans la première année, hormis revascularisation distale.
- Le rythme de suivi étant ensuite fonction des symptômes.

References

- Quality standards for ultrasound assessment (CW-Doppler, Duplex US) of the lower limb arteries in vascular medicine. Report of the French Society for Vascular Medicine]. Becker F, Luizy F, Baud JM, Pichot O; SFMV. J Mal Vasc. 2011 Dec;36(6):364-85. doi: 10.1016/j.jmv.2011.10.002. Epub 2011 Nov 17. French.
- 2017 ESC Guidelines on the Diagnosis and Treatment of Peripheral Arterial Diseases, in collaboration with the European Society for Vascular Surgery (ESVS). Aboyans V, Ricco JB, Bartelink MEL, Bjorck M, Brodmann M, Cohnert T, Collet JP, Czerny M, De Carlo M, Debusa S, Espinola-Klein C, Kahan T, Kownator S, Mazzolai L, Naylor AR, Roffi M, Rotherb J, Sprynger M, Tendera M, Tepe G, Venermoa M, Vlachopoulos C, Desormais I. Rev Esp Cardiol (Engl Ed). 2018 Feb;71(2):111. doi: 10.1016/j.rec.2017.12.014. English, Spanish. No abstract available.

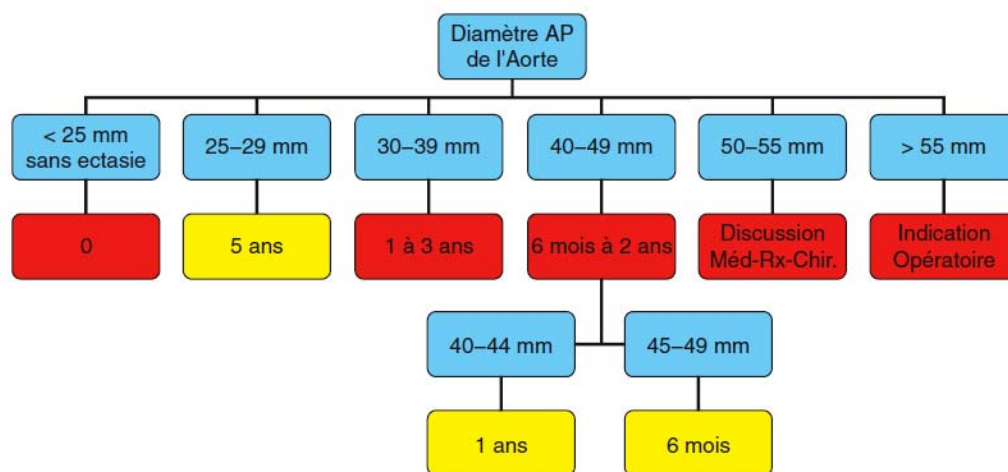
2 - ANEURISME DE L'AORTE ABDOMINALE SOUS RENALE

INDICATION SUIVI ECHO DOPPLER ANEURISME DE L'AORTE ABDOMINALE SOUS RENALE

L'écho-Doppler est l'examen de référence du suivi des anévrismes abdominaux et non l'Angio-TDM.

Pertinence des soins

- En accord avec les recommandations de la SFMV, en dessous d'une mesure de 30 mm il n'y a pas lieu de réaliser un examen avant un délai de 3 à 5 ans.



Légende

Intervalle de surveillance, Management **recommandé**

Intervalle de surveillance **conseillé**

NB : **il est recommandé** que la surveillance ne se limite pas à la simple mesure du diamètre AP maximum de l'AAA mais inclut également la prise en charge globale du patient et la correction de ses facteurs de risque.

Dépistage des AAA et Surveillance des petits AAA, Argumentaire et Recommandations de la SFMV. Rapport final. F.Becker, JM.Baud

Références

- Screening for abdominal aortic aneurysm and surveillance of small abdominal aortic aneurysms, rationale and recommendations of the French Society for Vascular Medicine. Final document] Becker F, Baud JM ; Groupe de Travail Ad Hoc. J Mal Vasc. 2006 Déc. ; 31(5) :260-76.

INDICATION POUR SUIVI ECHO-DOPPLER DE L'ANEVRISME DE L'AORTE ABDOMINALE SOUS RENAL TRAITÉES PAR ENDOPROTHESE AVEC OU SANS PRODUIT DE CONTRASTE

Pour le contrôle des endoprothèses aortiques, c'est le médecin qui pratique l'examen écho-Doppler, qui décide ou non de réaliser cet examen avec un produit de contraste en fonction des données de base d'écho-Doppler couleur.

Pertinence des soins

- Cependant, il est recommandé, la première année, de réaliser au moins un examen de base avec produit de contraste.
- Le suivi est déterminé en accord avec le praticien qui a mis en place l'endoprothèse.
- Pour ce suivi, un écho-Doppler avec produit de contraste peut se substituer à un angioscanner.

Références

- Contrast Enhanced Ultrasound can Replace Computed Tomography Angiography for Surveillance After Endovascular Aortic Bredahl KK, Taudorf M, Lönn L, Vogt KC, Sillesen H, Eiberg JP, Eur J Vasc Endovasc Surg, 2017 Mar;53(3),446
- Meta-analysis of the accuracy of contrast-enhanced ultrasound for the detection of endoleak after endovascular aneurysm repair. Dimitrios Kapetanios, Nikolaos Kontopodis, Dimitrios Mavridis, Richard G. McWilliams, Athanasios D. Giannoukas, George A. Antoniou. J Vasc Surg 2018 oct; 29:1-15

3 – ECHO-DOPPLER ET STENOSES CAROTIDIENNES

L'écho-Doppler est l'examen non invasif de première intention dans le diagnostic de sténose carotidienne. Il est nécessaire de différencier **les sténoses carotidiennes asymptomatiques des sténoses symptomatiques**. Les sténoses carotidiennes asymptomatiques sont découvertes le plus souvent en cas de bilan d'extension de l'athérombose. L'étude des carotides est conseillée par la HAS et l'ESC lors du bilan réalisé en cas d'artériopathie des membres inférieurs symptomatiques ou au décours d'une affection coronarienne.

PLAQUE CAROTIDIENNE AVEC STENOSE < 50% (NASCET)

Pertinence des soins

- Devant une plaque carotidienne sans répercussion hémodynamique (< 50%), chez un patient dont les facteurs de risque cardio-vasculaires sont maîtrisés, il n'y a pas lieu de réaliser un nouvel examen systématique avant 3 ans.

STENOSE ASYMPTOMATIQUE > 60% (NASCET)

Pertinence des soins

- Devant une sténose carotidienne > 60 % selon NASCET, un contrôle entre 6 et 12 mois est justifié selon la maîtrise des facteurs de risque cardiovasculaires et un traitement médical optimal.

4 - INDICATIONS DU DOPPLER TRANS CRANIEN

Cet examen ne doit être pratiqué qu'avec un écho-Doppler préalable des troncs supra aortiques. En dehors des indications précisées ci-dessous, sa réalisation n'apporte rien sur la prise en charge diagnostique et thérapeutique du patient :

- Occlusion symptomatique ou asymptomatique de la carotide dans son trajet extra-crânien,
- Sténose hémodynamiquement significative, symptomatique ou asymptomatique,
- Insuffisance vertébro-basilaire hémodynamique,
- Dissection carotidienne,
- Dissection vertébrale,
- Drépanocytose,
- Bilan étiologique d'AIT ou d'infarctus cérébral pour rechercher à la fois une sténose cervicale et une sténose intracrânienne, évaluer les suppléances ou un retentissement hémodynamique.

Pertinence des soins

- Il n'y a pas lieu de multiplier les écho-Doppler dans ce contexte car il n'existe aucune recommandation dans ce sens.

Références

- 2017 ESC Guidelines on the Diagnosis and Treatment of Peripheral Arterial Diseases, in collaboration with the European Society for Vascular Surgery (ESVS). Aboyans V, Ricco JB, Bartelink MEL, Bjorck M, Brodmann M, Cohnert T, Collet JP, Czerny M, De Carlo M, Debusa S, Espinola-Klein C, Kahan T, Kownator S, Mazzolai L, Naylor AR, Roffi M, Rotherb J, Sprynger M, Tendera M, Tepe G, Venermoa M, Vlachopoulos C, Desormais I. Rev Esp Cardiol (Engl Ed). 2018 Feb;71(2):111. doi: 10.1016/j.rec.2017.12.014. English, Spanish. No abstract available.

5 - SYNTHÈSE SURVEILLANCE ECHO-DOPPLER POST RE VASCULARISATION CHIRURGICALE

La surveillance après chirurgie vasculaire consiste en la surveillance de la pathologie sous-jacente (le plus souvent, suivi d'une maladie athéromateuse avec surveillance des facteurs de risque et prise en charge des complications), ainsi qu'en la surveillance de la fonctionnalité du montage chirurgical effectué. Cette dernière s'effectue, dans la plupart des cas, par un écho-Doppler vasculaire, des mesures de pressions, éventuellement complétés par une imagerie en coupe.

Comme élément de comparaison et de référence, le tableau récapitulatif des guidelines de la SVS :

- The Society for Vascular Surgery practice guidelines on follow-up after vascular surgery arterial procedures ; (J Vasc Surg 2018;68:256-84.)

PATHOLOGIE	TYPE D'INTERVENTION	MODE DE SURVEILLANCE	RYTHME DE SURVEILLANCE SYSTEMATIQUE	REMARQUE
Sténose de la bifurcation carotidienne	Après stenting ou endartériectomie carotidienne	Echo-Doppler vasculaire	1 ^{er} examen (référence post-opératoire) dans premiers 3 mois. Tous les 6 mois pendant 2 ans puis tous les 2 ans si stables après (1B)	Probabilité de resténoses tardives faible
	Après stenting ou endartériectomie carotidienne. Si patient diabétique, TCD de radiothérapie, ATCD de resténose instrastenting	Echo-Doppler vasculaire	1 ^{er} examen (référence post-opératoire) dans premiers 3 mois. Tous les 6 mois jusqu'à stabilité puis annuel (1B)	
Anévrisme de l'aorte abdominale	Après exclusion endovasculaire (EVAR)	TDM injectée. Peut être remplacé par écho-Doppler (évtl avec produit de contraste échographique).	M1 et M12. M6 si anomalie à M1 (1B)	Echo-Doppler si contre-indication à la TDM ou en remplacement de la TDM au-delà de la 1 ^{ère} année, dans l'absence de fuite. Rapprocher si anomalies.
		Echo-Doppler vasculaire (évtl avec produit de contraste échographique)	Annuel (1B)	
Artériopathie digestive	Après revascularisation endovasculaire (sans ou avec stenting) ou chirurgicale d'une artère digestive	Evaluation clinique et écho-Doppler vasculaire.	Au décours de M1, M6, M12 (1C).	Aucune étude ne prouve la pertinence de cette attitude ; une surveillance systématique est néanmoins conseillée du fait de la gravité d'une récurrence ischémique.
		Imagerie de contraste	Suggéré si resténose significative en écho-Doppler ou récurrence clinique ischémique (2C)	
Sténose des artères rénales	Revascularisation endovasculaire (sans ou avec stenting), ou revascularisation chirurgicale	Evaluation clinique et écho-Doppler vasculaire	Au décours de M1, M6, M12 puis annuel (2C)	Absence d'étude prouvant l'intérêt d'une surveillance systématique ni l'intérêt de ré-intervention en cas de resténose asymptomatique.
		Imagerie de constraste	Suggéré si réduction de la taille rénale ou resténose en écho-Doppler vasculaire (2B)	
Artériopathie oblitérante des membres inférieurs	Pontage prothétique aorto-bifémoral, ilio-fémoral, fémoro-fémoral ou axillo-fémoral	Evaluation clinique et IPS, évtl écho-Doppler vasculaire.	Post-opératoire avant la sortie, M6, M12 puis annuel (1C)	A moduler en fonction de l'apparition de nouveaux symptômes cliniques.
	Revascularisation sous inguinale prothétique	Evaluation clinique et IPS, évtl écho-Doppler vasculaire	Post-opératoire avant la sortie, M6, M12 puis annuel (1B)	
	Revascularisation sous inguinale par pontage veineux	Evaluation clinique, écho-Doppler et IPS	Post-opératoire avant la sortie, M3, M6, M12 puis au moins annuel par la suite (1B).	
	Revascularisation endovasculaire aorto-iliaque	Evaluation clinique, écho-Doppler et IPS	Au décours du 1 ^{er} mois	Risque de récurrence de l'ischémie critique en cas d'échec technique, surtout pour les revascularisations distales
			M6, M12 puis annuel (1C)	
	Revascularisation endovasculaire fémoro-poplité (si stenting ou si indication est une ischémie critique)	Evaluation clinique, écho-Doppler avec IP	Au décours du 1 ^{er} mois, puis M3, puis bi-annuel (2C)	
Revascularisation sous poplitée endovasculaire pour ischémie critique	Au décours du 1 ^{er} mois, puis M3, puis bi-annuel, voire plus fréquent si récurrence d'ischémie critique (2C)			

6 – ECHO-DOPPLER ET VERTIGES

Un vertige est une illusion de déplacement de l'environnement autour de soi ou de déplacement de soi-même dans l'espace. Il faut donc distinguer le vrai vertige, d'origine vestibulaire, des nombreux pseudo-vertiges avec lesquels il est souvent confondu.

Les vertiges sont un motif fréquent de consultation, puisqu'une personne sur sept environ dit l'avoir éprouvé au moins une fois. Il s'agit d'un symptôme banal, mettant rarement en cause une étiologie grave.

Pertinence des soins

- En cas de vertiges isolés, chez un patient sans facteur de risque cardio-vasculaire, l'écho-Doppler des troncs supra-aortiques n'est pas un examen de première intention.

Références

- Le médecin vasculaire face à un vertige. L. Bonnevie, R. Clément, O. Guiraudet, P. Larroque, B. Boyer, X. Chanudet. Journal des Maladies Vasculaires. 2005 march. Volume 30, Supplement 1, Page 25

7 - STENOSE ARTERE RENALE

Il n'y a pas lieu de dépister une sténose de l'artère rénale (SAR) chez les patients qui n'ont pas une HTA résistante et une fonction rénale normale, même dans un contexte d'athérosclérose connu. En cas de découverte d'une HTA chez un sujet jeune, le dépistage d'une fibrodysplasie musculaire des artères rénales, est lui justifié.

La présence d'une sténose athéromateuse de l'artère rénale est un marqueur de gravité de l'atteinte polyvasculaire.

De larges études randomisées n'ont pas montré d'amélioration de la fonction rénale, de la pression artérielle, des événements rénaux et cardiovasculaires ainsi que de la mortalité par angioplastie stenting d'une sténose sévère de l'artère rénale versus traitement médical.

On sait également que des facteurs associés à une SAR vont aggraver le pronostic vital : une insuffisance rénale (filtration glomérulaire ≤ 45 ml/min/1.73 m²), une fraction d'éjection du ventricule gauche réduite (≤ 35 %), un antécédent d'infarctus du myocarde. Si plus d'un de ces facteurs est présent, une angioplastie stenting d'une SAR n'améliorera pas la mortalité à 5 ans.

Pertinence des soins

- Ainsi, chez un patient athéromateux, en dehors d'une HTA réellement résistante, de la présence d'épisodes d'œdème aigu du poumon, d'une insuffisance rénale sévère progressive, il n'y a pas lieu de dépister une sténose de l'artère rénale.

Références

- Wheatley K, Ives N, Gray R, Kalra PA, Moss JG, Baigent C, Carr S, Chalmers N, Eadington D, Hamilton G, Lipkin G, Nicholson A, Scoble J. Revascularization versus medical therapy for renal-artery stenosis. *N Engl J Med* 2009; 361:1953e1962.
- Cooper CJ, Murphy TP, Cutlip DE, Jamerson K, Henrich W, Reid DM, Cohen DJ, Matsumoto AH, Steffes M, Jaff MR, Prince MR, Lewis EF, Tuttle KR, Shapiro JJ, Rundback JH, Massaro JM, D'Agostino RB Sr, Dworkin LD. Stenting and medical therapy for atherosclerotic renalartery stenosis. *N Engl J Med* 2014; 370:13e22.
- Bax L, Woittiez AJ, Kouwenberg HJ, Mali WP, Buskens E, Beek FJ, Braam B, Huysmans FT, Schultze Kool LJ, Rutten MJ, Doorenbos CJ, Aarts JC, Rabelink TJ, Plouin PF, Raynaud A, van Montfrans GA, Reekers JA, van den Meiracker AH, Pattynama PM, van de Ven PJ, Vroegindewij D, Kroon AA, de Haan MW, Postma CT, Beutler JJ. Stent placement in patientswith atherosclerotic renal artery stenosis and impaired renal function: a randomized trial. *Ann Intern Med* 2009; 150:840e848.
- Dane Meredith, MD, Taylor C. Bazemore, MD, Anand Shah, BS, Josh Dilley, MD, and George A. Stouffer, MD. Identification of Factors Associated With Improved Survival After Renal Artery Stenting. *Am J Cardiol* 2017; 119:664e668

THROMBOSE VEINEUSE

1 - DIAGNOSTIC D'UNE THROMBOSE VEINEUSE SYMPTOMATIQUE (MS ET MI)

L'ED est aujourd'hui l'examen de référence en matière de diagnostic de TVP symptomatique.

Cet examen doit toujours être précédé d'une évaluation clinique (probabilité clinique). Le dosage des D-Dimères plasmatiques ne sont pas réalisables en pratique libérale, alors que l'accès à l'examen écho-Doppler peut être plus facile

Sa réalisation reste du domaine médical.

Il s'agit d'un examen bilatéral, comparatif, avec un examen exhaustif de l'axe ilio-cave, fémoro-poplité, des veines musculaires jambières et du réseau saphénien.

Pertinence des soins

- Toute suspicion de thrombose veineuse doit être confirmée par un examen Echo-Doppler dans les 72 heures pour poursuivre le traitement anticoagulant.

Références

- Kearon C, Akl EA, Comerota AJ, et al. Antithrombotic therapy for VTE disease : Antithrombotic therapy and prevention of thrombosis, 9ed : American College of Chest Physicians Evidence-Based Clinical Practice Guidelines. Chest 2012;141:e419S-94.
- Blondon M, Righini M, Aujesky D, Le Gal G, Perrier A. Usefulness of preemptive anticoagulation in patients with suspected pulmonary embolism : A decision analysis. Chest 2012;142:697-703.

2 - SUIVI ECHO-DOPPLER DES THROMBOSES VEINEUSES PROFONDES OU SUPERFICIELLES

- L'écho-Doppler (ED) à la recherche d'une TVP est un examen bilatéral et symétrique des 2 membres inférieurs, étudiant les veines du mollet , de la cuisse et de l'abdomen.
- L'ED est réalisé par un médecin qui a une expérience à la fois des ultrasons et de la TVP,
- L'ED est un acte non invasif, peu coûteux, très fiable comme l'on montré toutes les études, une autre technique d'imagerie (scanner ou IRM) est donc le plus souvent inutile,
- L'ED est l'examen référence dans le diagnostic d'une TVP ou d'une TVS, il est donc indispensable en cas de suspicion de TVP ou de TVS, il doit être réalisé le plus rapidement possible.

Pertinence des soins

- Il n'y a pas lieu, en cas d'évolution clinique favorable, de réaliser un examen échodoppler systématique en dehors de l'examen initial et de l'examen réalisé en fin de traitement.
- Un ED est nécessaire en cas de suspicion clinique d'extension de la TVP ou de la TVS sous traitement ou en cas de Contre-indication des anticoagulants où les ED de surveillance rapprochée sont nécessaires.
- Même en l'absence d'un ED, le suivi médical du patient avec une TVP est important pour la gestion du traitement anticoagulant et l'éventuel bilan étiologique.

Références

- Goodacre S, Sampson F, Thoma S, Van Beek E, Sutton A, Systematic review and meta-analysis of the diagnostic accuracy of ultrasonography for deep vein thrombosis, BMC Med Imaging. 2005; 5 :6
- Elias A, Mallard L, Elias M, Alquier C, Guidolin F, Gauthier B, Viard A, Mahouin P, Vinel A, Boccalon H. A single complete ultrasound investigation of the venous network for the diagnostic management of patients with a clinically suspected first episode of deep venous thrombosis of the lower limbs. Thromb Haemost. 2003 Feb;89(2):221-7.
- Bates SM, Jaeschke R, Stevens SM, Goodacre S, Wells PS, Stevenson MD, Kearon C, Schunemann HJ, Crowther M, Pauker SG, Makdissi R, Guyatt GH; American College of Chest Physicians.. Diagnosis of DVT: Antithrombotic Therapy and Prevention of Thrombosis, 9th ed: American College of Chest Physicians Evidence-Based Clinical Practice Guidelines. Chest. 2012 Feb;141(2 Suppl):e351S-418S.
- Quenet S, Laroche JP, Bertolotti L, Quéré I, Décousus H, Becker F, Leizorovicz A. Value of a planned compression ultrasonography after an isolated superficial vein thrombosis: results from a prospective multicentre study. Eur J Vasc Endovasc Surg. 2012 Feb;43(2):233-7.
- Ultrasound for Lower Extremity Deep Venous Thrombosis Multidisciplinary Recommendations From the Society of Radiologists in Ultrasound Consensus Conference. Laurence Needleman, John J. Cronan, Michael P. Lilly, Geno J. Merli, Srikar Adhikari, Barbara S. Hertzberg, M. Robert DeJong, Michael B. Streiff, Mark H. Meissner. Circulation. 2018;137:1505-1515, originally published April 2, 2018

3 - RECHERCHE ECHO DOPPLER DE THROMBOSE VEINEUSE ASYMPTOMATIQUE EN CHIRURGIE

La prévalence de la maladie thrombo-embolique veineuse (MTEV) est élevée après une chirurgie orthopédique majeure de la hanche ou du genou. Elle a été estimée à 4,3 % dans l'absence de thromboprophylaxie (dont 1,5 % d'embolies pulmonaires (EP) et 2,8 % de thromboses veineuses profondes (TVP) ; elle est significativement diminuée par une thromboprophylaxie adéquate et prolongée pendant 35 jours (1,8 % de MTEV, dont 0,55 % d'EP et 1,25 % de TVP).

Le dépistage des TVP asymptomatiques chez ces patients, amenant au traitement anticoagulant curatif en cas de détection d'une TVP asymptomatique, expose le patient au risque hémorragique du traitement, sans diminution du risque de MTEV symptomatique, par rapport aux patients ayant bénéficié d'une thromboprophylaxie préventive pendant la durée préconisée de 35 jours après chirurgie majeure de hanche ou genou.

Pertinence des soins

- Il n'y a pas lieu de dépister les TVP asymptomatiques chez les patients ayant bénéficié d'une chirurgie orthopédique de la hanche ou du genou.

Références

- Falck-Ytter Y, Francis CW, Johanson NA, Curley C, Dahl OE, Schulman S, Ortel TL, Pauker SG, Colwell CW Jr; American College of Chest Physicians. Prevention of VTE in orthopedic surgery patients: Antithrombotic Therapy and Prevention of Thrombosis, 9th ed: American College of Chest Physicians Evidence-Based Clinical Practice Guidelines. Chest. 2012 Feb;141(2 Suppl):e278S-325S. doi: 10.1378/chest.11-2404.
- Robinson KS , Anderson DR , Gross M , et al . Ultrasonographic screening before hospital discharge for deep venous thrombosis after arthroplasty: the post-arthroplasty screening study. A randomized, controlled trial . Ann Intern Med . 1997 ; 127 (6): 439 - 445 .
- Schmidt B , Michler R , Klein M , Faulmann G , Weber C , Schellong S . Ultrasound screening for distal vein thrombosis is not beneficial after major orthopedic surgery. A randomized controlled trial . Thromb Haemost . 2003 ; 90 (5): 949 - 954 .
- Schwarcz TH(1), Matthews MR, Hartford JM, Quick RC, Kwolek CJ, Minion DJ, Endean ED, Mentzer RM. Surveillance venous duplex is not clinically useful after total joint arthroplasty when effective deep venous thrombosis prophylaxis is used. Ann Vasc Surg. 2004 Mar;18(2):193-8.
- Goodacre S, Sampson F, Thoma S, Van Beek E, Sutton A, Systematic review and meta-analysis of the diagnostic accuracy of ultrasonography for deep vein thrombosis, BMC Med Imaging. 2005; 5 :6
- Elias A, Mallard L, Elias M, Alquier C, Guidolin F, Gauthier B, Viard A, Mahouin P, Vinel A, Boccalon H. A single complete ultrasound investigation of the venous network for the diagnostic management of patients with a clinically suspected first episode of deep venous thrombosis of the lower limbs. Thromb Haemost. 2003 Feb;89(2):221-7.
- Bates SM, Jaeschke R, Stevens SM, Goodacre S, Wells PS, Stevenson MD, Kearon C, Schunemann HJ, Crowther M, Pauker SG, Makdissi R, Guyatt GH; American College of Chest Physicians.. Diagnosis of DVT: Antithrombotic Therapy and Prevention of Thrombosis, 9th ed: American College of Chest Physicians Evidence-Based Clinical Practice Guidelines. Chest. 2012 Feb;141(2 Suppl):e351S-418S.
- Quenet S, Laroche JP, Bertolotti L, Quéré I, Décousus H, Becker F, Leizorovicz A. Value of a planned compression ultrasonography after an isolated superficial vein thrombosis: results from a prospective multicentre study. Eur J Vasc Endovasc Surg. 2012 Feb;43(2):233-7.

4 - PAS DE BILAN DE THROMBOPHILIE EN CAS DE THROMBOSE VEINEUSE PROFONDE ET/OU EMBOLIE PULMONAIRE AVEC UN FACTEUR DECLENCHANT MAJEUR (chirurgie, traumatisme, immobilisation prolongée)

La mise en évidence d'une thrombophilie constitutionnelle ne modifie pas la durée du traitement en cas de premier épisode de maladie thrombo-embolique veineuse avec un facteur déclenchant.

De plus, l'absence de thrombophilie ne met pas à l'abri d'une récurrence, la présence d'une thrombophilie peut entraîner un allongement inutile de la durée de l'anticoagulation. Dans tous les autres cas, avant de prescrire ce bilan, il faut déterminer les conséquences de cette recherche.

Pertinence des soins

- Il ne faut pas rechercher une thrombophilie constitutionnelle en cas d'un premier épisode de maladie thrombo-embolique veineuse en présence d'un facteur déclenchant majeur (chirurgie, traumatisme, immobilité prolongée).

Références

- Connors JM, Thrombophilia Testing and Venous Thrombosis, N Engl J Med, 2017 ; 377: 1177-87.
- Stevens SM, Woller SC, Bauer KA, Kasthuri R, Cushman M, Streiff M, Lim W, Douketis JD, Guidance for the evaluation and treatment of hereditary and acquired thrombophilia, J Thromb Thrombolysis (2016) 41:154-164

GROUPE DE RELECTURE

- 1 Fabrice ABBADIE (Vichy)
- 2 Patrick CARPENTIER (Grenoble)
- 3 Philippe CHANTEREAU (Meaux)
- 4 Joël CONSTANS (Bordeaux)
- 5 Antoine DIARD (Langoiran)
- 6 Pascal GIORDANA (Nice)
- 7 Pascal GOFFETTE (Dôle)
- 8 Bruno GUILBERT (Bos Guillaume)
- 9 Claudine HAMEL DESNOS (Caen)
- 10 Philippe LACROIX (Limoges)
- 11 Olivier PICHOT (Grenoble)
- 12 Jean-Noël POGGI (La Valette du Var)
- 13 Marie Antoinette SEVESTRE (Caen)
- 14 Denis WAHL (Nancy)